



●1988年順天堂大学医学部卒業。  
1994年三重大学大学院医学研究科博士課程内科系修了。  
三重大学医学部附属病院光学医療診療部を経て、2008年より現職および三重大学医学部臨床教授

## 特集

# POCUS のはじめ方

## — 診療所での消化管エコー活用術

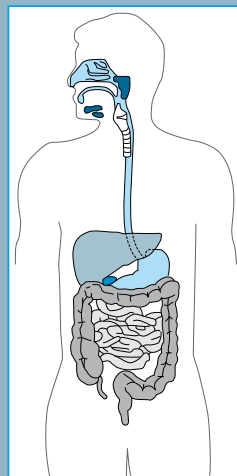
今回の特集。2 ページでまとめると……

### 1 診療所の差別化戦略としての腹部POCUSと消化管エコー

- ・ 消化管エコーを始めたのは
- ・ 臨床医がベッドサイドで診療の一環として行う超音波検査を point-of-care ultrasound (POCUS) と呼ぶ
- ・ 目標とする腹部POCUSのレベルは？ 他院の腹部単純CTの診断レベル以上を目標にする
- ・ 診療所での腹部POCUSで最も重要なことは進行癌を見逃さないこと

### 2 腹腔内はすべてエコーで観察する

- ・ 解剖学はエコーを行う際の地図である
- ・ 肝臓・胆嚢・胆管・脾・腎・脾・心・大血管・胸水の有無・膀胱・子宮・前立腺はルーチン化してさらっと見る
- ・ 腹部症状の大部分は消化管に起因している
- ・ 消化管エコーの走査法
- ・ 消化管壁の肥厚，消化管の拡張に注目する
- ・ 消化管周囲の脂肪組織にも着目する



### 3 様々な腹部症状に消化管エコーを活用する

#### (1) ディスペプシア (心窩部痛・心窩部不快感など)

- ① 胃潰瘍
- ② 急性胃粘膜病変 (AGML) と胃アニサキス症の鑑別

- ③ 進行胃癌
- ④ 十二指腸潰瘍
- ⑤ 機能性ディスぺプシア

### (2) 便秘

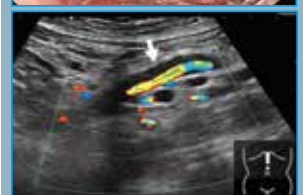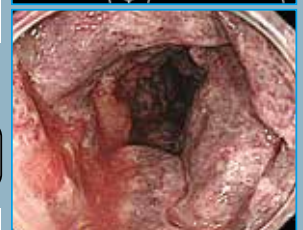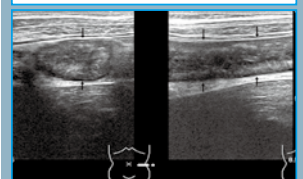
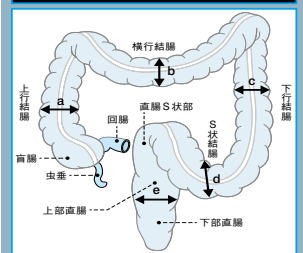
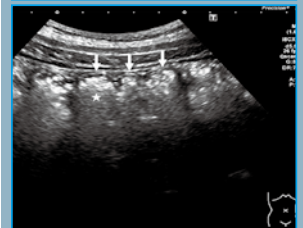
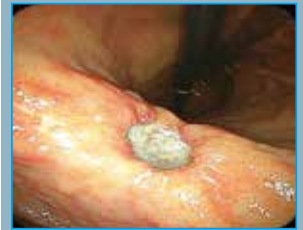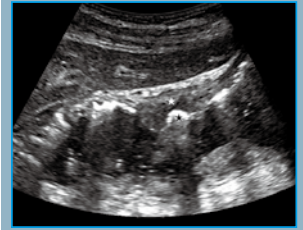
- ① 便秘をエコーで確認する
- ② 大腸癌による狭窄を探し出す
- ③ 腸閉塞を否定する
- ④ エコーによる必要な下剤の推測
- ⑤ 直腸に注目する

### (3) 下痢

- ① 下痢をエコーで確認する
- ② 小腸をみる
- ③ 細菌性腸炎を診断する
- ④ 一過性型虚血性大腸炎
- ⑤ 直腸から連続性に口側に広がる大腸炎
- ⑥ 専門病院に紹介するべき腸炎とは
- ⑦ 下痢でも大腸癌に注意！

### (4) 腹痛

- ① 急性虫垂炎
- ② 大腸憩室炎
- ③ 小腸アニサキス症
- ④ 移動性盲腸
- ⑤ 便・ガス貯留による腹痛 (大腸癌も含む)
- ⑥ 血管性の病変



## 4 腹部エコー上達のコツ

- ① 自分の診療に直結する領域のエコーから始める
- ② 徐々に領域を広げ、sonographic generalistを目標とする
- ③ 解剖学アトラスを手元におき参照する
- ④ 身近なメンターを見つけ判断に迷った症例について教を仰ぐ
- ⑤ 「消化管エコーセミナー」に毎年参加する
- ⑥ 島二郎先生の連載「エコーは推理だ！ 読影のポイントと描出のコツ」  
(メディカル朝日：2020年4月現在休刊)のバックナンバーを読む