1 診療所の差別化戦略としての腹部POCUSと消化管エコー

(1) 消化管エコーを始めたのは

筆者の専門は消化器内視鏡である。12年前に内科・胃腸科で開業したが，腹部症状の多くが内視鏡では診断できない現実に直面した。「お腹の中はブラックボックスだから正確なことは私にもわかりません，でも緊急手術が必要な状態ではないようです」が私の口癖であった。CTを導入することも検討したが，経済的にも読影の面でも困難を伴うため断念した。「低コストで患者の苦痛なく，腹部の状態，特に消化管を観察する方法はないだろうか……」と悩み続けた。そんなとき，川崎医科大学教授・畠二郎先生の連載を偶然に読み，消化管エコーについて知った。

本特集では，畠先生の講演や著書などから学んだことを基本に，消化管エコーをクリニックでの診療に導入した経験をもとに解説する。

(2) ベッドサイドで行う超音波検査―― point-of-care ultrasound (POCUS)

症状や患者からの情報をもとに，考えられる疾患を確率で絞り込んでいくことが基本である。しかし，待合室が混んでくると強いプレッシャーがかかるため，ゆっくり患者の話を聞く余裕はなくなる。さらに言葉の通じない外国人や記憶のあいまいな高齢者・子どもなどでは，詳細な問診は困難である。

診察室ですぐに行うエコーがpoint-of-care ultrasound (POCUS) であり，その活用により一気に診断のステップを短縮できる。当院では診察室のベッドの横に超音波診断装置を置き，腹部の触診に引き続いてエコー検査を施行している。POCUSと「検査室でエコーの専門家が行う検査 (検査室での超音波検査)」は，本質的には同じである。異なる点は，POCUSでは，診療に不必要な部分をスキップできることである。したがって，臨床医が診療に必要な検査範囲を考え続ける必要がある。筆者が行っているPOCUSはBモードとカラードプラでの観察であり，造影や血流速度の測定は行っていない。しかし，もし，実際に運用できれば，行ってもよいと考えている。

(3) 目標とする腹部POCUSのレベルは？

CTが普及した現在，診療所での腹部POCUSは，近隣の他院の腹部単純CTの診断レベル以上を目標とする必要がある。エコーの空間分解能はCTより高く，単純CTでは血流を見ることはできないが，エコーはボタンを押すだけで可能であることなどから，病変部位を描出できる症例ではエコーが単純CTに勝ることは明らかである。

◀keyword
・腹部単純CTの診断レベル以上を目標

描出されていてもそれを「病変として認識できるか？」が問題である。疾患に対する知識がないと診断できない。腹部POCUSが単純CTに勝るためには，放射線科医が常識的に知っている腹部疾患について学ぶことが必要である。そんな大変なことはできないと考える方もあるかと思う。大変ではあるが，CTの購入・維持，放射線技師への給与，放射線科医への読影料などのコストを考えると，腹部エコーはかなり経済的

負担が少ないのがメリットである。そして，ハードルがあるからこそ他院との差別化になりうるわけである。

(4) 診療所での腹部POCUSで最も重要なことは進行癌を見逃さないこと

開業医は口コミがすべてである。患者が罹患している進行癌を発見できず，他院で末期進行癌と診断され，亡くなられることは可能な限り避けなければいけない。「某クリニックに通院していたのに癌を見逃された」という噂をなくし，「某クリニックで癌を見つけてもらって命拾いした。先生は私の命の恩人だ」という口コミを広げてもらう必要がある。

救急のPOCUSのテキストでは，癌の記述は限られている。しかし，診療所でのPOCUSで最も重要なのは「進行癌を一刻も早く発見する」ことである。たとえ癌の発見が余命に関与しない場合でも，速やかに診断することがきわめて重要である。消化管だけでなく，腹腔内臓器すべてに発生する癌をみつける必要がある。筆者が，まず細心の注意を払って観察する臓器は膵臓・胆嚢・胆管である。

◀ keyword
・細心の注意を払って観察する臓器は膵臓・胆嚢・胆管

2 腹腔内はすべてエコーで観察する

(1) 解剖学はエコーを行う際の地図である

筆者がエコーを始めたばかりの頃は，肝臓・胆嚢・膵臓・腎臓などの臓器を探して観察していた。そして臓器の周囲に描出されているものが何なのかについては興味を持たなかった。しかし，「解剖学アトラス」と対比しながらエコーを行うようになり，かつては何が映っているのかわからなかった部分も理解できるようになった。たとえば，腸間膜をエコーで診ると5層構造に見えるが，初心者は消化管と見間違えることがある（**図1**）。旅行に際して地図を調べ計画を練るのと同様に，エコーを行う際にはアトラスを見て解剖を理解する必要がある。筆者は「ネッター解剖学図譜」を活用している。

図1 エコーでの腸間膜の見えかた

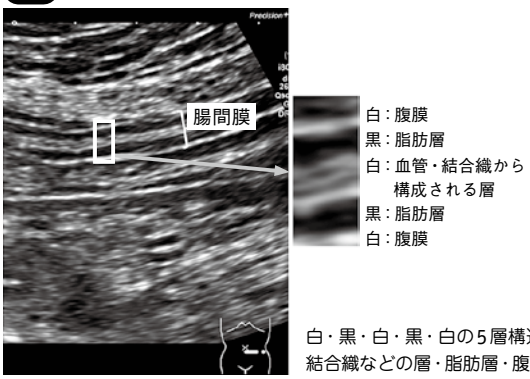

白・黒・白・黒・白の5層構造に見える。各々，腹膜・脂肪層・結合織などの層・脂肪層・腹膜に相当する

(2) 肝臓・胆嚢・胆管・膵・腎・脾・心・大血管・胸水の有無・膀胱・子宮・前立腺はルーチン化してさらっと見る

これらの臓器を観察する手順をあらかじめ考えておき，その順に撮影することを習慣化すると見落としがなくなる。なぜこれらの臓器をすべて観察する必要があるのだろうか？　それはそれぞれの臓器に発生した癌や心不全，動脈瘤を見逃さないためである。実際の手順は，腹部エコーのテキストを参考に，観察しやすいルートを決めて頂きたい。一例として，筆者は胆嚢→胆管→肋間走査にて肝右葉→右腎→心窩部～右季肋下の横走査にて肝全体・膵→心窩部縦走査にて肝左葉・膵・大動脈→左腎→脾・膵尾部→膀胱・子宮・前立腺という順に観察している。胸水は肝臓と脾臓を診る際にチェックする。

◀ keyword
・観察しやすいルートを決める

(3) 腹部症状の大部分は消化管に起因している

当院のデータによると，腹痛を主訴に来院した患者の70～80％は消化管に起因するものと考えられた。このことから，腹部症状に対してPOCUSを行うのであれば消化管の観察は必須であると考えられる。

消化管が症状の原因となっているものには，①器質的な疾患，②器質的な異常ではないものの症状をきたしうる胃腸の状態の2つがあり，POCUSはどちらに対しても有用である。①器質的な疾患には，潰瘍（胃・十二指腸潰瘍，クローン病），炎症（急性胃粘膜病変，アニサキス症，小腸炎，大腸炎，急性虫垂炎，憩室炎），腸閉塞，悪性腫瘍〔癌，消化管間質腫瘍（gastrointestinal stromal tumor：GIST），悪性リンパ腫〕がある。一方，②器質的な異常ではないものの症状をきたしうる消化管の状態の中で，最も頻度が高いのは慢性機能性便秘症である。便がどの部位にどの程度貯留しているのかに注目して観察する。さらに，腹痛の原因となるスパスムがあるのかについても注意を払う。通常，盲腸・上行結腸は後腹膜に固定されているが，時に固定されていない場合があり（移動性盲腸），その場合には腸の屈曲やねじれのため便やガスの通過障害をきたし腹痛の原因となる。もちろんPOCUSでも移動性盲腸を診断できる。上部消化管では，胃食道逆流症状やディスペプシア症状があり，食後かなり時間が経過しているのに胃内容物が認められる場合には胃蠕動低下が推測できる。また，上部消化管症状に慢性便秘が関連している場合も少なくない。

(4) 消化管エコーの走査法

消化管の壁は内側から白・黒・白・黒・白の5層構造に描出され，それぞれ境界エコー・粘膜・粘膜下層・固有筋層・漿膜に相当する（**図2**）。

◀ keyword
・白・黒・白・黒・白の5層構造

まず，胃・十二指腸・小腸・大腸を観察する。基本は畠 二郎先生が提唱する消化管の系統的走査法であり，解剖学的な特徴を理解し，部位の同定を行いながら消化管ガス像を追跡する方法である。走査手順としては，腹部食道（心窩部縦および横走査）→胃上部（胃穹窿部・胃底部）（左肋弓下斜および左肋間走査）→胃中部（胃体部）（左肋弓下斜および横走査）→胃下部（胃角～胃前庭部）（心窩部縦および横走査）→幽門輪～十二指腸

◀ keyword
・消化管の系統的走査法

球部（右上腹部斜走査）を行う。小腸は腸間膜が付着し，可動性に富み，その走行が固定されていないため，系統的な走査は困難である。下部消化管は回腸末端に続いて盲腸・虫垂→上行結腸→横行結腸→下行結腸→S状結腸→直腸と連続しているが，下部消化管を観察する際は，まず上行結腸を同定する。走査手順は上行結腸（右側腹部縦および横走査）→回盲部・虫垂（右下腹部走査）→横行結腸（上腹部縦および横走査）→下行結腸（左側腹部縦および横走査）→S状結腸（左下腹部縦および横走査）→直腸（下腹部正中縦および横走査）の順に観察する。便秘のないやせ型の女性は観察しやすいため，このような患者で消化管エコーの走査に慣れておくとよいであろう。

図2 胃壁の層構造

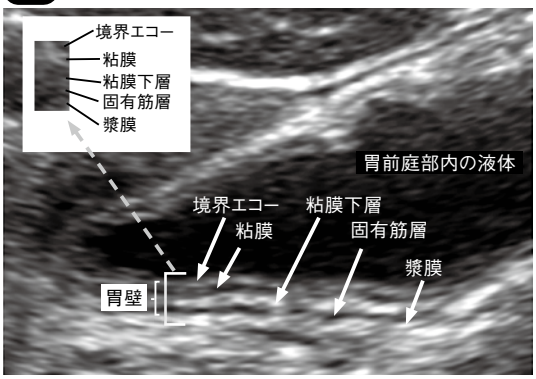

胃前庭部を描出したところ。内側から白・黒・白・黒・白の5層構造として観察される。各々，境界エコー・粘膜・粘膜下層・固有筋層・漿膜に相当する

走査法の詳細は，成田赤十字病院の長谷川雄一先生の論文「消化管の走査法―効率的かつ見落としをなくすためのコツとテクニック」を参考にされたい（**図3**）[1]。例年7～11月に主要都市にて数回開催される消化管エコーセミナー（消化管エコー研究会/キヤノンメディカルシステムズ主催。2020年4月20日現在，未定）で，初心者のために行われる「長谷川雄一先生のライブレクチャー」に参加することを強くお勧めする。値段は張るが，消化管エコーのハンズオンセミナーに参加すると効率よく学べる。

◀keyword
・長谷川雄一先生のライブレクチャー

（5）消化管壁の肥厚，消化管の拡張に注目する

消化管に炎症や腫瘍の浸潤が生じると，その部分の消化管壁は肥厚する。したがって，通常ははっきりと観察しづらい消化管が厚く黒くなり見やすくなってきたら，その部位が病変であると考えてさらに詳しく観察する（実際の症例の画像は「**3** 様々な腹部症状に消化管エコーを活用する」を参照）。消化管が拡張しているとき，その多くは何らかの原因で腸管が閉塞していることが多い。拡張した消化管を認めたら肛門側を追跡してその原因を探す必要がある。これは，消化管に限らず胆管・膵管・尿管などの管腔臓器すべてに当てはまることである。ただし，ウイルス性小腸炎・麻痺性イレウスなどでは，閉塞がなくても腸管が拡張することには注意が必要である。コン

1） 長谷川雄一，他：医事新報．2016;4806:26-34.

図3 系統的走査法の描出ポイント

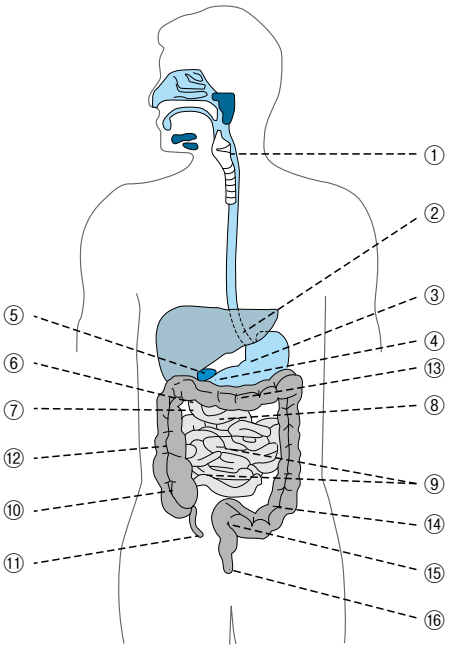

①頸部食道は甲状腺左葉の背側に観察される
②腹部食道は大動脈と肝左葉との間を走行する
③噴門部から足側に探触子を移動させると，胃体部が描出される
④胃（胃角から胃前庭部）は，肝左葉尾側に接して存在する
⑤幽門輪は筋層の発達している幽門括約筋のためやや厚めに描出される
⑥十二指腸球部描出には胆嚢を指標とする
⑦十二指腸下行部は膵頭部に沿って走行する
⑧十二指腸水平部は大動脈と上腸間膜動脈の間を走行する
⑨一般的に空腸は左上腹部に，回腸は右下腹部に位置する。空腸から回腸に向かい管腔は細くなり，また空腸のほうが壁は厚く，ケルクリング襞も密に描出される
⑩バウヒン弁は回腸末端と大腸の合流部にやや高エコーで同心円状に描出される
⑪虫垂は盲腸からくちばし状を呈して垂れ下がる管腔臓器として描出される
⑫上行結腸は右側腹部に位置しハウストラによって分節状を呈する管腔臓器として描出される
⑬横行結腸は通常，胃の尾側に位置するが，腹腔内での可動性が大きい
⑭下行結腸は左側腹部に位置し比較的直線状に走行する
⑮S状結腸は左腸腰筋を乗り越え，骨盤腔内に走行する管腔臓器として描出される
⑯直腸は前立腺または子宮の背側に管腔臓器として描出される

（文献1より引用）

ベックスプローブにて異常所見を認めた場合には，高周波のリニアプローブに持ち替えて観察すると，消化管の壁構造などをより詳しく観察できる。

(6) 消化管周囲の脂肪組織にも着目する

消化管エコーの初心者にとっては少し難しいところだが，消化管周囲の脂肪に炎症が波及した場合に，脂肪組織がどのように変化するかを知っておくことはきわめて重要である。では，脂肪組織がエコーでどのように見えるかをご存じだろうか？ 脂肪肝では肝臓が白く変化するから脂肪は白く見えるものと筆者は思っていた。しかし，本来の脂肪組織は黒く見えることを畠先生の連載を読んで初めて知った。超音波には組織分解能（CTのように脂肪や空気は黒，骨は白など）はなく，超音波の白黒は，反射される音波の強度と密度に依存する。反射する境界が多ければ白，少なければ黒となる。脂肪細胞のみからなる組織では，反射する境界が少ないため黒くなるのである。脂肪肝は肝細胞内に多くの脂肪滴が浮遊している状態で，水と脂肪の境界が反射源となることから高エコーとなる。

◀ keyword
・脂肪組織は黒く見える

消化管の周囲にある脂肪組織，それは腸間膜や後腹膜，大網などに存在するわけだが，そこに炎症が波及すると浮腫が起こり腫脹し，その結果，細胞外に滲出した水と脂肪細胞中の脂肪によって境界が生まれ，白く見えるようになる。消化管の炎症が周囲に波及すると，周囲にぼやっと白っぽく腫れた脂肪織が認められるようになる。逆に白っぽく腫れた脂肪織の隣には炎症がある可能性が高いと考えられる（**図4**）。

図4 炎症をきたし腫大した脂肪組織

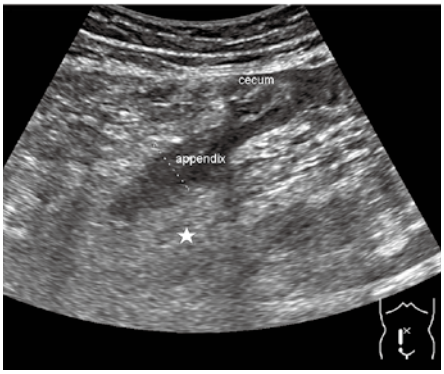

右下腹部走査にて腫大した虫垂が観察され，虫垂の周囲には炎症のため白色化し腫大した脂肪組織を認める（☆）

3 様々な腹部症状に消化管エコーを活用する

（1）ディスペプシア（心窩部痛・心窩部不快感など）

①胃潰瘍（図5，6）

胃を診る際の基本は，胃全体をスキャンして胃壁が肥厚している部位を探すことである。心窩部縦にプローブを当て，腹部食道から胃体部～胃角部～前庭部と観察する。患者に大きく息を吸わせたり，お腹を膨らませたり，左側臥位にしたりするとより見やすくなることがあるので試みて頂きたい。胃壁の肥厚を認めた場合，その広がりを確認する。限局的な壁肥厚である場合，肥厚した壁の内腔側に高エコー域（潰瘍の白苔）や潰瘍による陥凹を探しながら走査する。高エコー域や陥凹を認めたら，潰瘍性病変と診断できる。浅い潰瘍の場合は限局する壁肥厚だけで高エコー域や陥凹を指摘できない場合がある。では，胃潰瘍と早期胃癌の鑑別は可能であろうか？ ある程度は可能と考えられるが，POCUSでは速やかな上部消化管内視鏡検査の適応であると判断でき，内視鏡までの期間に制酸薬が投与できればそれでよいと考えている。

◀keyword
・高エコー域や陥凹を認めたら，潰瘍性病変と診断

図5 胃潰瘍

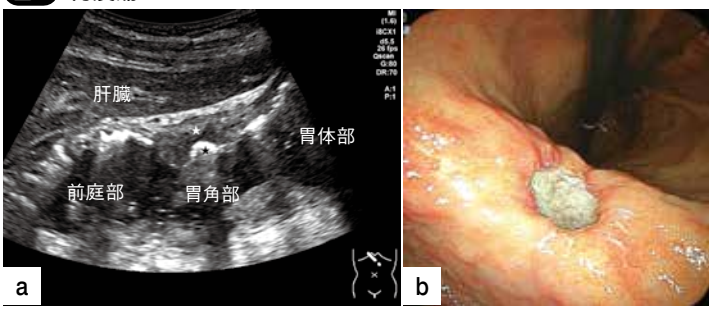

a：エコー像。胃角部に限局的な壁肥厚（☆）を認め，その中央の内腔側に高エコー域（★，潰瘍の白苔や陥凹内の空気）を認める
b：内視鏡像。胃角部に深掘れの活動性潰瘍を認める

図6 微小穿孔を伴った胃潰瘍

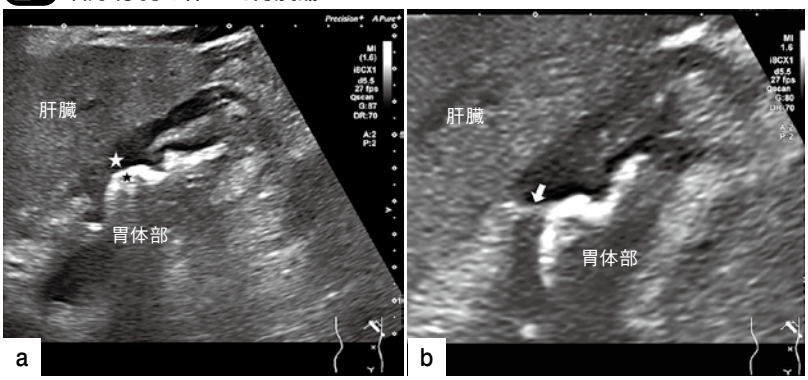

a：左側臥位での心窩部走査にて胃体部に限局的な壁肥厚（☆）を認め，その中央の内腔側に高エコー域（★，潰瘍の白苔や陥凹内の空気）を認める
b：高エコーで胃壁を貫通して壁外の脂肪層と連続して認められ，胃潰瘍による穿孔部位と考えられた（⇦）。胃漿膜側に点状の高エコーを認め微小なfree airと考えられる

②急性胃粘膜病変（AGML）と胃アニサキス症の鑑別（図7）

前庭部や胃体部などある程度の広がりのある著しい胃壁肥厚を認めた場合に疑う。急性胃粘膜病変（acute gastric mucosal lesion：AGML）と胃アニサキス症は，基本的には類似した所見だが，AGMLは病変の広がりが全周にまんべんなく認められるのに比べて，胃アニサキス症では前壁はかなり厚いが，後壁側はそれほど厚くないなど壁肥厚に局在がある点が異なる。 もちろん生魚の摂食歴はきわめて重要である。AGMLは，肥厚が第3層の粘膜下層に限られ，第2層の粘膜や第4層の固有筋層には肥厚所見を認めず，粘膜表層・漿膜ともにスムーズである。プローブで圧迫すると容易に変形し，飲水による壁の伸展性がきわめてよいのが特徴である。

◀keyword
・胃アニサキス症では前壁はかなり厚いが，後壁側はそれほど厚くない

図7 AGML

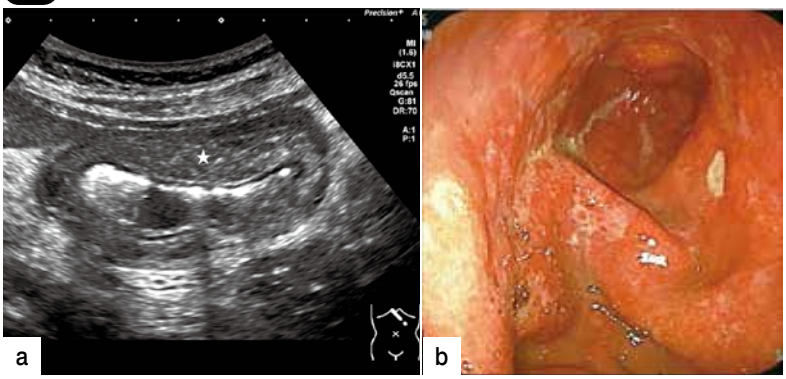

a：胃体下部～前庭部のエコー像。肥厚は第3層（粘膜下層☆）に限られ，第2層（粘膜）や第4層（固有筋層）には肥厚所見を認めない。粘膜表層のわずかな凹凸はびらんを反映している
b：胃体下部から前庭部にかけ壁肥厚を認め，浅い潰瘍やびらんが散在している

③進行胃癌（図8，9）

早期胃癌で症状をきたすことは稀なので，進行胃癌について説明する。

典型的な限局型進行胃癌は，無構造な壁肥厚で胃内腔は不整であり，また圧迫や飲水による壁の伸展性がきわめて不良で硬いのが特徴である。2型（潰瘍限局型）進行胃癌では中心部に潰瘍エコーを伴う層構造の消失した限局的な壁肥厚として描出される。4型（びまん浸潤型）進行胃癌は，一見，層構造の保たれたびまん性の壁肥厚として認められる。しかし，各層の境界は不整かつ不明瞭であり，AGMLとは異なり飲水による壁の伸展性が不良である。3型（潰瘍浸潤型）進行胃癌では，潰瘍エコーを伴う層構造の消失した限局的な壁肥厚の周囲に，一見層構造は保たれているがその境界が不明瞭なびまん性の壁肥厚を認める。

◀ keyword
・無構造な壁肥厚で胃内腔は不整

胃癌を認めた場合は，胃周囲のリンパ節腫大，肝転移の有無，膵臓など周囲臓器への直接浸潤，腹水の有無などに注目することで大まかな進行度を推測することが可能になる。ある程度の進行度を推測できれば，地理的条件，病院の特性，患者の環境などを考慮し，次にどの医療施設に紹介するかを患者に決めて頂く際の判断基準となる。

図8 2型（潰瘍限局型）進行胃癌

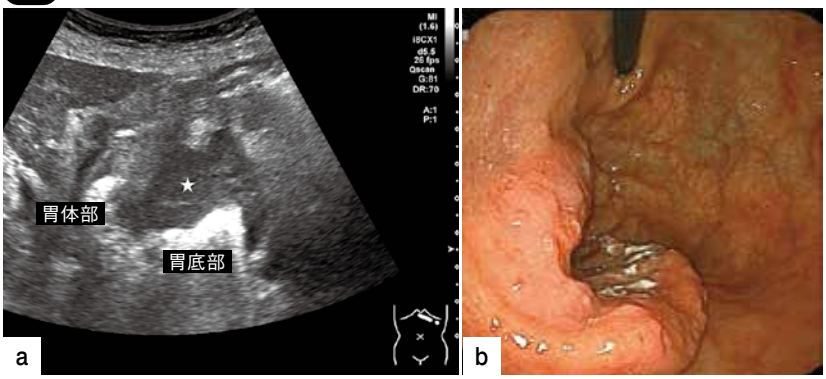

a：中心部に潰瘍エコーを伴う層構造の消失した限局的な壁肥厚（☆）を胃底部～胃体上部後壁に認める
b：胃底部～胃体上部後壁に2型進行胃癌を認める

図9 4型（びまん浸潤型）進行胃癌

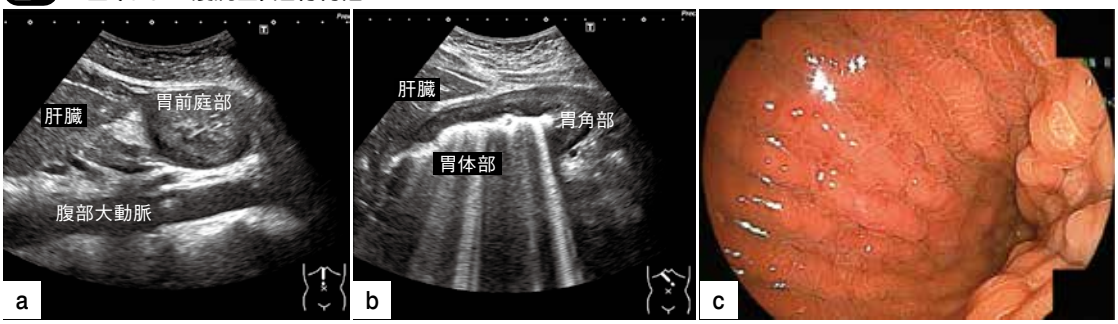

a：腹部縦走査による胃前庭部の短軸像を示す。全周性の壁肥厚像を認める
b：上腹部斜走査による胃体下部前壁。びまん性の壁肥厚を認める。肥厚の主体は粘膜下層であるが固有筋層にも認められ，各層の境界は不整かつ不明瞭である
c：胃体部の内視鏡像。典型的なスキルス胃癌の所見を認める。粘膜面は浮腫状で胃体下部から胃前庭部に強い伸展不良を認める

④十二指腸潰瘍（図10）

胃に引き続き十二指腸を観察する。十二指腸球部の壁や固有筋層（第4層の低エコー層）は，幽門部に比べとても薄いのが正常である。正常の薄い腸壁であれば潰瘍は否定される。壁の肥厚がある場合には，十二指腸壁の内側に，潰瘍による高エコーや陥凹がないかを観察する。観察しにくい場合には，患者の体位を変えたり，息を吸わせたり，圧迫したりするなどし工夫されたい。

◀keyword
・幽門部に比べとても薄いのが正常

図10 十二指腸潰瘍

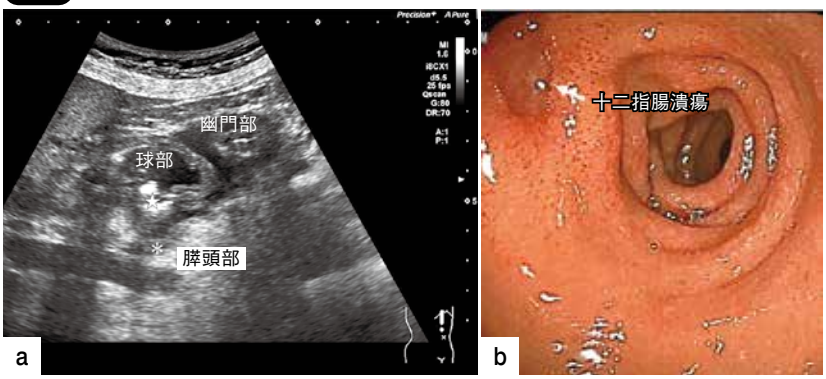

a：左側臥位での上腹部縦走査にて上十二指腸角に限局する壁肥厚と潰瘍エコー（☆）を認めた。潰瘍の深部に接する膵頭部が低エコー化しており（＊）膵への炎症の波及が疑われた
b：エコーを撮影してから2週間ボノプラザン20mg／日を投与後の十二指腸の内視鏡像。治癒傾向のある深い潰瘍を認める（⇦）

⑤機能性ディスペプシア

心窩部痛や心窩部不快感などのディスペプシア症状を訴える場合，まず胆嚢・胆管・膵臓を観察する。肝胆膵に異常がない場合，胃・十二指腸を観察する。それでも異常を認めない場合には，次項で述べる大腸に便・ガスが貯留していないかどうかを観察する。慢性的な便・ガスの大腸への貯留が，ディスペプシア症状の原因となることも少なくない。腸間膜の脂肪沈着が多く腹部が膨隆している場合には，腹圧上昇に伴う胃食道逆流症の場合も考えられる。また，急にディスペプシア症状が出現もしくは増悪した場合には，後述するウイルス性小腸炎のケースが多いため，小腸の拡張所見がないかどうかを観察する。稀に腎癌や卵巣癌などの悪性腫瘍が治療抵抗性のディスペプシア症状の精査にて発見されることもあり，腹部全体を注意深く観察する。

上記すべてに該当しない場合，機能性ディスペプシアや胃食道逆流症を考え消化管運動機能改善薬やプロトンポンプ阻害薬を投与し，念のため上部消化管内視鏡検査を受けることを勧める。

（2）便秘

①便秘をエコーで確認する

便秘には大腸が深く関与している。大腸のエコーによる観察は盲腸・上行結腸→横行結腸→下行結腸→S状結腸→直腸の順に観察すると見落としが少なくなる。

◀keyword
・盲腸・上行結腸→横行結腸→下行結腸→S状結腸→直腸の順に観察

まず，本当に便が溜まっているのかを見る。慢性便秘の場合，下行結腸（図11）やS状結腸に多くの便とガスが認められるのが普通である。患者が下剤を服用しても少量しか排便できず，残便感があると訴えるが，下行結腸やS状結腸に便が貯留していない場合，刺激性下剤を乱用している可能性がある。刺激性下剤を服用すると上行結腸～横行結腸の壁肥厚が惹起され，細菌性腸炎に類似した所見を呈することがあり注意が必要である。

図11 下行結腸のエコー像

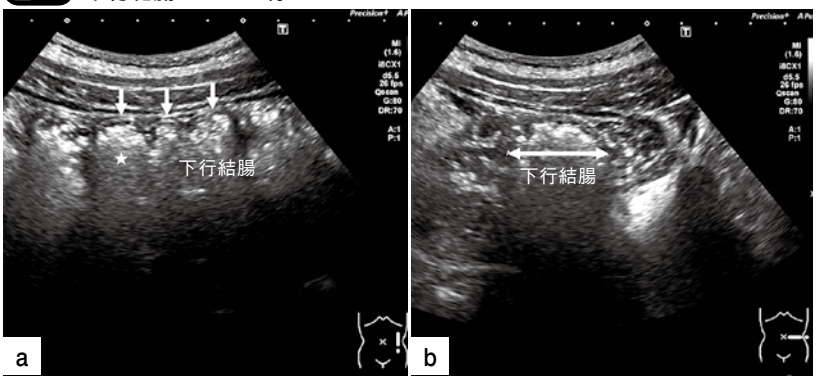

a：左側腹部の縦走査で下行結腸の長軸像を描出。上方に凸にみえる部位（⇩）は大腸のハウストラを見ている。便は点状の高エコーと低エコーが混在して見える（☆）
b：左側腹部の横走査で下行結腸の短軸像を描出。⟺は下行結腸の横径を示す

②大腸癌による狭窄を探し出す（図12）

便秘に対するPOCUSで最も重要である。

エコーでの進行大腸癌の特徴は，①限局的な壁肥厚を認める，②壁肥厚部位では正常の層構造が破壊され消失し内腔は狭小化する，③狭窄による通過障害があると，壁肥厚部位の口側腸管は便とガスの貯留により拡張する。プローブで壁肥厚部位を圧迫しても変形せず硬い場合には，大腸癌とほぼ診断可能である。層構造の消失した限局性の壁肥厚部位に，カラードプラなどで血流を認めれば便の可能性を否定できる。

◀ keyword
・限局的な壁肥厚
・層構造が破壊され消失し内腔は狭小化
・壁肥厚部位の口側腸管は便とガスの貯留により拡張

③腸閉塞を否定する（図13）

腹部全体をスキャンし，小腸拡張とキーボードサイン（拡張した小腸内でケルクリング皺襞がピアノの鍵盤に似た像を呈する状態）が認められる場合は小腸閉塞が，また，拡張した大腸内に流動する微細高エコーが観察され，液状便が充満している場合には，大腸閉塞が疑われる。

大腸閉塞の場合，バウヒン弁が機能し大腸内容物が小腸に逆流しない場合には，小腸の拡張はみられない。一方，バウヒン弁が機能せず大腸から回腸へ逆流が起こる場合には，大腸と小腸がともに拡張する。

腹部全体に大量のガスを伴う著しく拡張した腸管を認める場合には，S状結腸捻転も念頭に置く必要がある。

図12 直腸癌

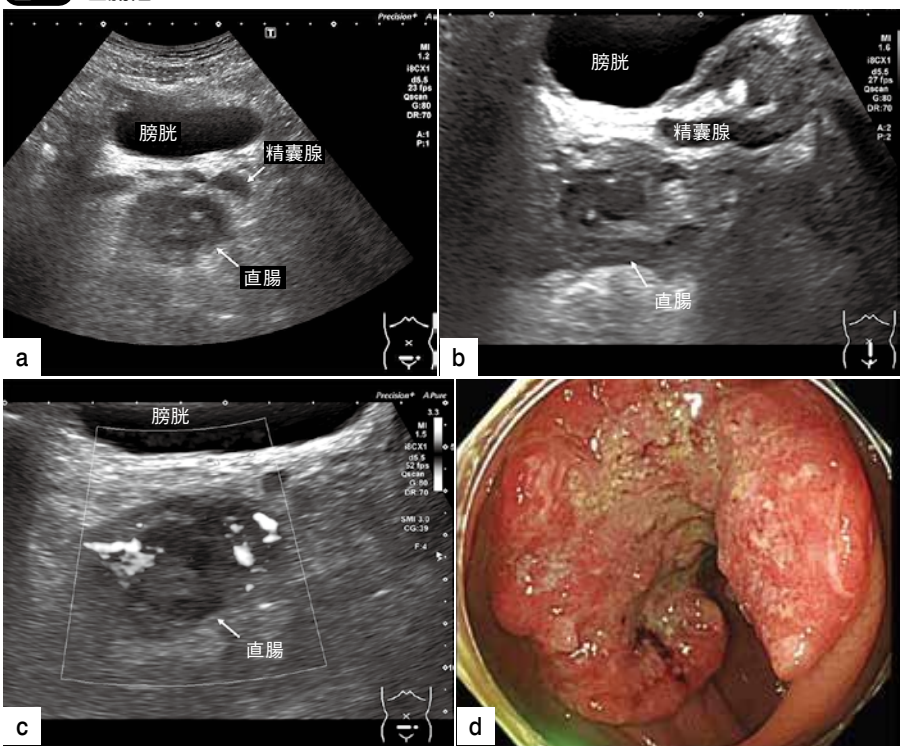

a：下腹部横走査にて膀胱の背側に直腸の短軸像が観察されるが，直腸壁は肥厚しその周囲は不整である
b：下腹部縦走査にて膀胱の背側に直腸壁の限局的な肥厚，層構造の消失が観察される
c：肥厚した直腸の血流をSuperb Micro-vascular Imaging（SMI）にて観察したところ同部で血流が増加している
d：内視鏡像。3／4周を占める2型直腸癌を認める

図13 S状結腸癌

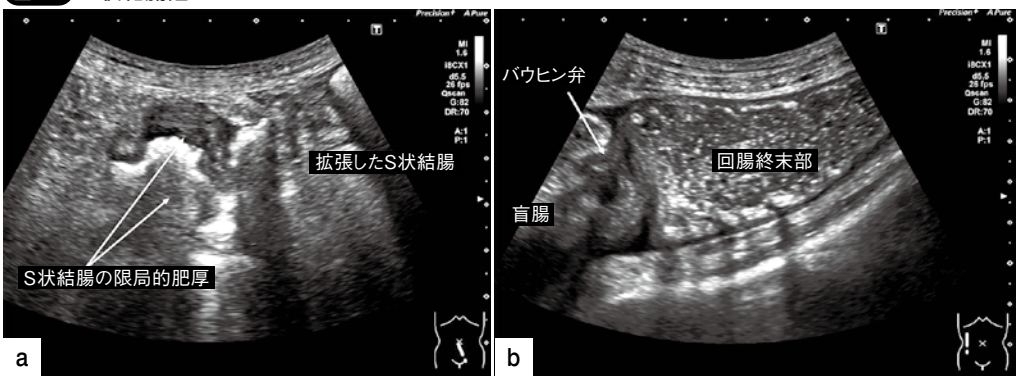

a：下腹部斜走査にてS状結腸に層構造の破壊された限局的な壁肥厚像が観察される。右側のガスは拡張した口側のS状結腸である
b：右下腹部走査にて回腸終末部の拡張が認められる。S状結腸癌による大腸閉塞の所見である

④エコーによる必要な下剤の推測（図14）[2)3)]

大腸通過時間とエコーで計測した大腸各部位の平均横径の総和（＝上行結腸径＋横

2） Manabe N, et al:JGH Open. 2019;3(4):310-5.
3） Manabe N, et al:Int J Colorectal Dis. 2018;33(3):345-8. [https://doi.org/10.1007/s00384-018-2964-3]

行結腸径＋下行結腸径＋S状結腸径＋直腸径）には正の相間がある。大腸各部位の平均横径（注：大腸各部位の近位部，中間部，遠位部の3カ所の最大横径の平均値と定義される）の総和が106mm以上の場合には，酸化マグネシウムに加えて刺激性下剤が必要である可能性が高いと報告されている。それでも反応が悪い症例では，左側結腸径と右側結腸径の比（下行結腸径＋S状結腸径/上行結腸径＋横行結腸径）が0.5未満であることが多いと報告されている。

以上の報告から，大腸各部位の平均横径の総和が106mm以上であり，かつ右側結腸径が左側結腸径の倍以上である場合には，大腸通過遅延型の慢性便秘症が推測される。

◀keyword
・大腸各部位の平均横径の総和が106mm以上
・右側結腸径が左側結腸径の倍以上

図14 慢性便秘症のエコー診断

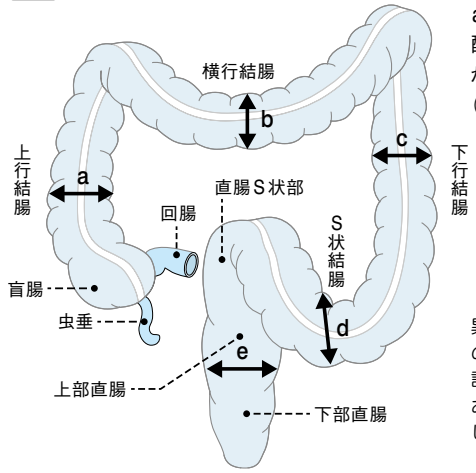

a+b+c+d+e≧106mmの場合
酸化マグネシウムに加えて刺激性下剤が必要である可能性が高い
（a, b, c, dは各結腸3カ所の平均値）

異常な便の貯留（慢性便秘）か，正常範囲であるかの鑑別の指標になる。各結腸3カ所の平均値から計算するのが眞部先生らが提唱されている方法であるが，筆者は結腸各部位の最大横径の和を計算し参考値として利用している

（文献2，3より作成）

⑤直腸に注目する（図15）

通常，便意を感じていないときは直腸に便はない。なぜならば，便により直腸壁が伸展されると便意が生じ排便が起こるからである。膀胱の背側に便とガスが充満した直腸が観察される場合には「便意があるか？」「排ガスを我慢しているか？」を確認する。もし何も感じていない場合には，直腸の知覚低下の可能性が疑われる。

図15 便の貯留した直腸

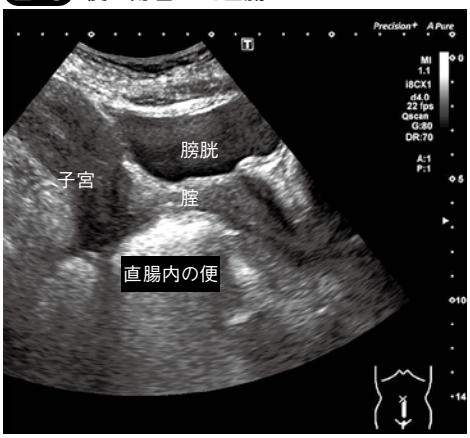

下腹部縦走査にて，膀胱と子宮・腟の背側に直腸が観察されるが直腸内に便の貯留を認める。検査時まったく便意がなく，直腸の知覚低下が示唆された

図16は直腸瘤症例の下腹部にプローブを縦に当てたところであるが，下部直腸前壁にある直腸瘤が腟を押し上げているのが観察される。**図17**はこの患者が描いた女性性器のシェーマである。腟の後壁が直腸瘤により突出している様子が描出されている。

図16 直腸瘤

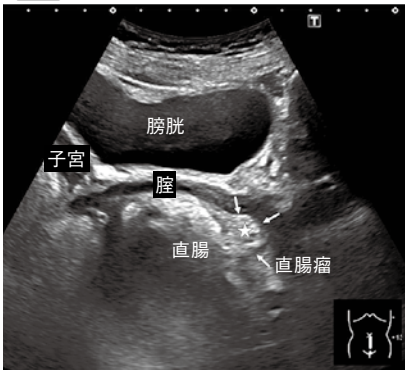

下腹部縦走査にて膀胱と子宮・腟の背側に直腸が観察される。下部直腸が前方に突出し腟を押し上げている（⇦）ことが観察される。隆起した部分（☆）が直腸瘤である

図17 直腸瘤症例

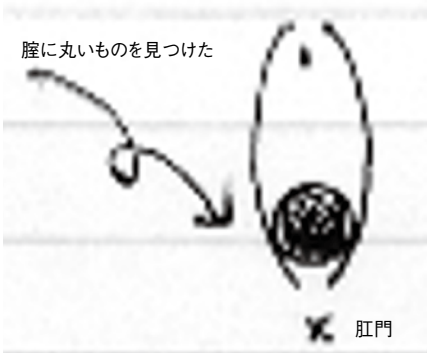

直腸瘤症例（図16）の患者が描いた女性性器のシェーマ

（3）下痢

①下痢をエコーで確認する

下痢患者は大腸内に便は少なく，上行結腸に水様便を認める。もし，下痢を訴えるのに便が目立つ場合には，大腸癌や直腸炎，直腸周囲の炎症による直腸への波及などの可能性を念頭に検査を進める。

◀ keyword
・大腸内に便は少なく，上行結腸に水様便を認める

②小腸を見る（図18）

急性の下痢や嘔吐などの症状とともに，腸液によって拡張した小腸を認め，大腸壁の肥厚を認めない場合にはウイルス性腸炎を考える。胃痛（心窩部痛）を主訴に受診するウイルス性腸炎の患者は少なくない。胃内視鏡を希望されることが多いが，エコー所見で説明すると納得する。ウイルス性腸炎でみられる小腸拡張は軽度であり，腸閉塞で認められるような緊満感はない。小腸壁の肥厚を認める場合（**図19**）には好酸球性腸炎，ループス腸炎，IgA血管炎，クローン病，感染性腸炎など様々な原因による小腸炎を考える必要がある。

◀ keyword
・ウイルス性腸炎でみられる小腸拡張は軽度

③細菌性腸炎を診断する（図20）

最も一般的な*campylobacter jejuni*や*salmonella*による細菌性腸炎では，盲腸から上行結腸の肥厚および終末回腸の肥厚や腸間膜リンパ節腫大が認められる。大腸壁の肥厚が著しく上行結腸からS状結腸まで壁肥厚が観察される場合は，腸管出血性大腸菌による腸炎の可能性を念頭に置く必要がある。エルシニア腸炎では終末回腸の粘膜下層を主体とする肥厚，周囲の回盲部腸間膜リンパ節腫大が特徴である。

◀ keyword
・盲腸から上行結腸の肥厚および終末回腸の肥厚や腸間膜リンパ節腫大

図18 ウイルス性腸炎

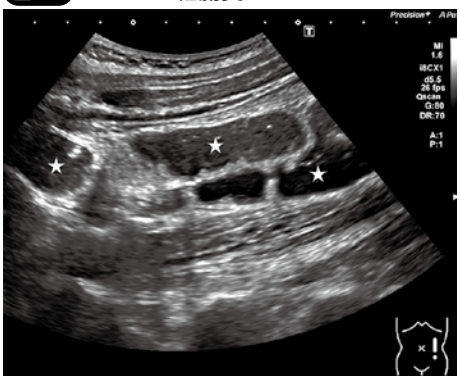

腸液により拡張した小腸（☆）を認めるが，腸閉塞のような緊満感はない

図19 小腸炎にて発症したIgA血管炎

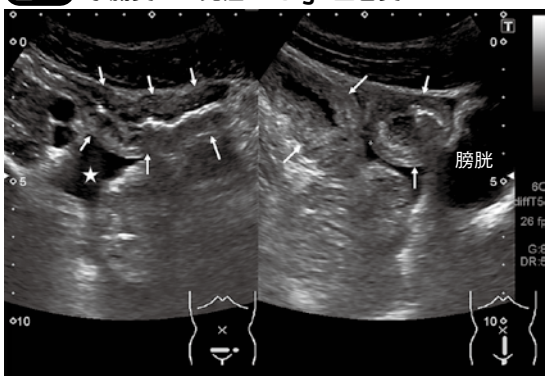

図左は下腹部横走査，図右は下腹部縦走査で観察したところである。びまん性に肥厚した回腸（⇦）と腹水（☆）を認める

図20 カンピロバクターによる腸炎

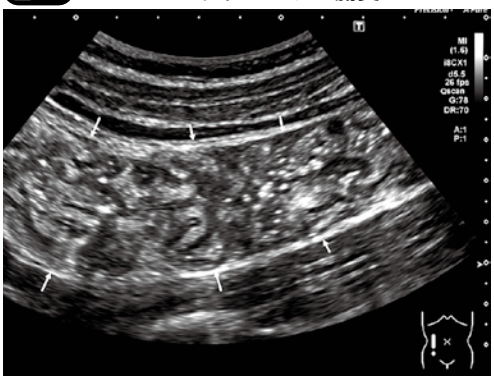

右側腹部縦走査にてびまん性に肥厚した上行結腸（⇦）が認められる。盲腸～横行結腸にびまん性の肥厚を認めた

④一過性型虚血性大腸炎（図21）

腹痛，嘔吐で発症し，はじめは硬便や普通便だが次第に水様下痢となり，最終的には血便をきたすのが典型例である。便秘などにより腸管内圧が異常に上昇し，大腸粘膜の血流障害が生じることが主な原因である。

下行結腸からS状結腸の粘膜下層を主体としたびまん性肥厚が特徴である。類似した疾患に閉塞性大腸炎があり，その多くは大腸癌による狭窄のため口側の腸管内圧が上昇し，一過性型虚血性大腸炎と同様の機序で腸炎が惹起される。結腸の粘膜下層を主体としたびまん性肥厚を認めた場合には，肥厚した腸管の肛門側に癌などによる狭窄がないかを確認することが重要である

◀ keyword
・下行結腸からS状結腸の粘膜下層を主体としたびまん性肥厚

図21 一過性型虚血性大腸炎

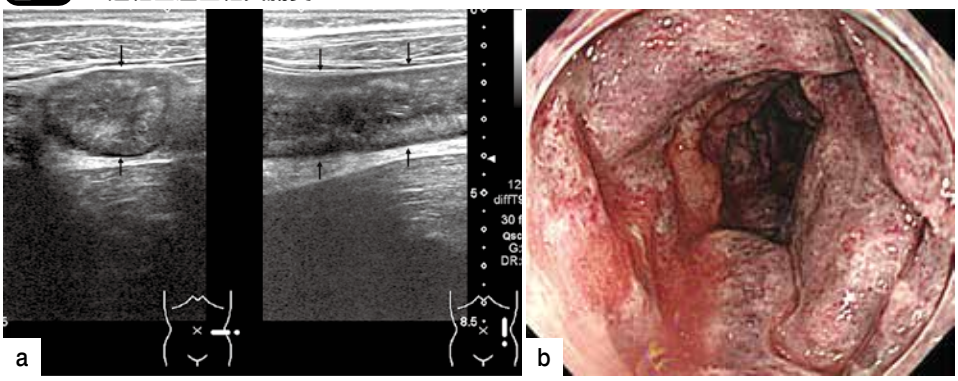

a：左は左側腹部横走査での下行結腸短軸像，右は左側腹部縦走査での下行結腸長軸像。下行結腸の粘膜下層を主体としたびまん性肥厚を認める（←）
b：内視鏡像。縦走する白苔を伴った壊死性粘膜を認める

⑤直腸から連続性に口側に広がる大腸炎（図22）

潰瘍性大腸炎や*Clostridium difficile*大腸炎を念頭に鑑別が必要である。

肥厚した腸管の範囲を確認する。潰瘍性大腸炎では直腸から口側に連続する粘膜と粘膜下層を主体とした大腸壁の肥厚が特徴である。潰瘍性大腸炎による腸管の炎症を疑う所見には壁肥厚（4mm以上）やcompressibility（圧縮性）の低下，カラードプラでの血流増加が参考になる。プローブで消化管を圧迫すると，通常はゴム管を指で潰したようにペチャンコになる。しかし，炎症や腫瘍の浸潤で腸管が硬くなると，押してもペチャンコにならない。そのような状態をcompressibilityの低下と表現する。

図22 潰瘍性大腸炎

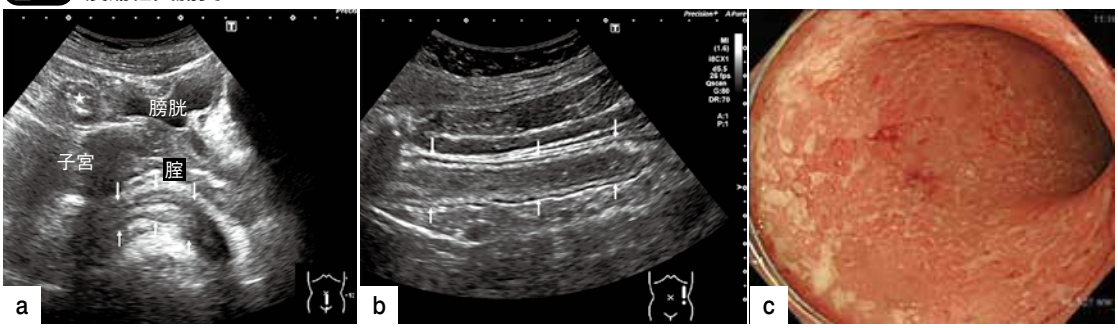

a：下腹部縦走査での直腸長軸像（⇦）とS状結腸短軸像（☆）。直腸からS状結腸まで粘膜と粘膜下層を主体とした大腸壁の肥厚を認めた
b：左側腹部縦走査での下行結腸長軸像（⇦）。粘膜下層を主体とした大腸壁の肥厚を認めた。脾弯曲部より口側の腸管は正常であった
c：S状結腸の内視鏡像。発赤，粘膜塑造，びらんを認め潰瘍性大腸炎の典型例である

⑥専門病院に紹介するべき腸炎とは

直腸から連続性に口側に広がる大腸炎では，確定診断のため大腸内視鏡検査が必要である。小腸壁の肥厚が強く，腹水を伴い，腹痛など症状が強い場合は，精査のため専門病院に紹介するべきである。一過性型虚血性大腸炎の典型例であり，大腸癌などによる狭窄がエコーで否定できれば大腸内視鏡検査は必須ではない。しかし，患者が

希望すれば内視鏡を行うほうが安心である。患者が希望しない場合はその旨カルテに記載する。

細菌性腸炎が考えられた場合には，大腸内視鏡の必要はない。便培養検査を行い経過観察とする。ただし，2〜3週間以上にわたり症状が継続する場合にはエコー検査を再度施行し，所見の改善が認められない場合には大腸内視鏡検査が必要である。

⑦下痢でも大腸癌に注意！（図23）

S状結腸や直腸の全周性進行癌により狭窄がある場合，残便感を伴う頻回の下痢便を訴えることがある。盲腸や上行結腸の全周性進行癌による狭窄でも慢性下痢をきたす場合がある。特に高齢者に慢性の下痢が出現した場合には，大腸癌の可能性を考え，積極的にエコーを行うべきである。

図23 バウヒン弁に発生した進行癌（右下腹部斜走査）

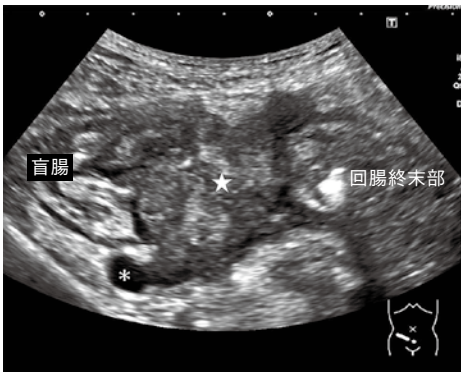

もともと便秘であったが10日前から水様下痢と下腹部痛が出現した。回腸は拡張し，バウヒン弁に相当する部位に低エコー腫瘤（☆）を認め，同部で正常の層構造は破壊されている。少量の腹水（＊）を認める

（4）腹痛

①急性虫垂炎（図24）

右下腹部に限局する圧痛を認める場合はもちろんのこと，心窩部痛のみで右下腹部に圧痛がない場合でも，急性虫垂炎の可能性を疑って観察する必要がある。腫大した虫垂を描出する最も簡単な方法は，圧痛が強い部分を中心に観察することである。腫大した虫垂は長軸像ではソーセージ様に，短軸像では円形（標的様）に見える。描出されたら，それが虫垂であるかを確認することが重要である。一方が盲腸に連続し，もう一方が盲端になっていることを確認する。短径が6mm以上で蠕動がなくcompressibilityが低下している場合には急性虫垂炎の可能性が高くなる。腫大した虫垂をエコーで見ながら指で押さえ，ピンポイントに痛みがあれば急性虫垂炎と診断できる。間接所見には①虫垂周囲の脂肪組織が腫大し白くなる，②回盲部浮腫，③リンパ節腫大，④上行結腸拡張と下痢便の貯留などがある。

◀keyword
・長軸像ではソーセージ様に，短軸像では円形（標的様）に見える

痛みの部位の周囲に腫大した脂肪組織を伴った低エコー域が認められる場合には，膿瘍を形成している可能性が疑われる（**図25**）。診療所の場合，虫垂炎を強く疑った場合には外科のある病院に速やかに紹介する。虫垂炎を完全に否定するためには，正常の虫垂であることを確認することが必要である。虫垂を確実に描出するためには，上行結腸→盲腸→バウヒン弁および回腸終末部→虫垂開口部→虫垂の順に観察する方法を身につける必要がある。この方法を系統的走査法と呼ぶが，取得するためには時間の余裕があるときに，正常虫垂を描出する地道な訓練が必要である。

◀ keyword
・上行結腸→盲腸→バウヒン弁および回腸終末部→虫垂開口部→虫垂の順に観察

比較的強い右下腹部痛がありエコーで虫垂が描出できない場合には，CTによる評価が不可欠となる。下腹部正中に強い痛みがあり，エコーで移動性盲腸のため盲腸が骨盤腔内に落ち込んでいるのが見えた場合には注意が必要である。移動性盲腸症例での虫垂描出は難しい場合が多いため，たとえ腫大した虫垂を描出できなくてもCTによる評価が勧められる。

図24 急性虫垂炎

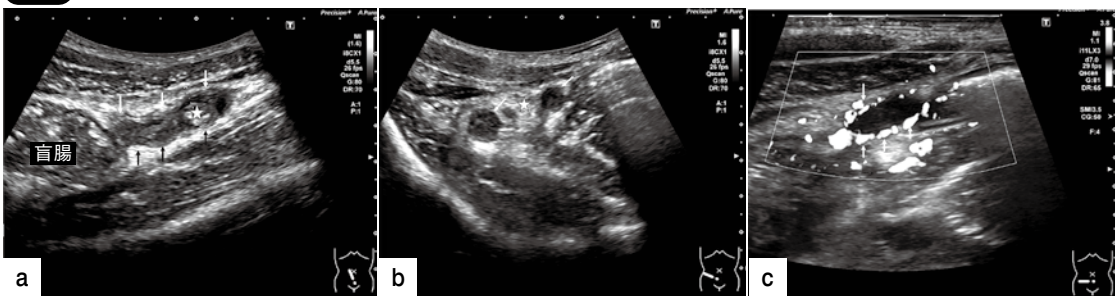

a：右下腹部走査にて描出した虫垂長軸像（⇦）。盲腸に連続する腫大した虫垂（←）を認め，虫垂内に噴石（☆）を認める
b：右下腹部走査にて描出した虫垂短軸像（⇦）。虫垂が屈曲しているため虫垂短軸像は2カ所に観察される。虫垂間膜脂肪組織の腫大（☆）を認める
c：虫垂の血流をSuperb Micro-vascular Imaging（SMI）にて観察すると虫垂壁に一致した血流増加が認められる（⇦）

図25 急性虫垂炎穿孔・膿瘍形成

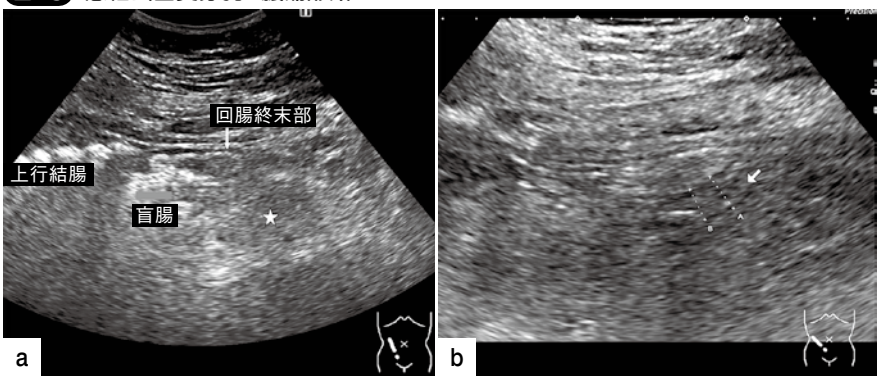

a：右下腹部縦走査にて盲腸の足側に境界不明瞭な低エコー域を認め，同部に圧痛がある
b：拡大して観察すると低エコー域の内部に虫垂様の構造物を認めた（⇦）。紹介先の病院にて抗菌薬を投与されたが2週間後に再燃し手術が施行された

②大腸憩室炎（図26）

急性に発症した左右側腹部痛，左下腹部痛で，ピンポイントに強い圧痛を認めることが多い。最も圧痛の強い部位の直下に病変があるため，発見は比較的容易である。結腸壁から壁外に突出する低エコー腫瘤像とその内部に認める高エコー，腫大し高エコーとなった周囲脂肪組織，周囲腸管の限局的な肥厚が特徴である。急性虫垂炎とは異なり，大腸憩室炎ではエコー所見にしたがって外来加療を行うか，後方支援病院に紹介するかを当院では決定している。膿瘍形成のない例や膿瘍形成があっても1cm前後の場合は，患者と相談の上，経口抗菌薬投与による外来加療を行っている。

大腸憩室炎と同じような症状をきたす疾患に腹膜垂炎がある。圧痛部位に腫大した腹膜垂が，楕円形の高エコー域（腫大した腹膜垂内の脂肪組織）として観察される（図27）。

図26 大腸憩室炎

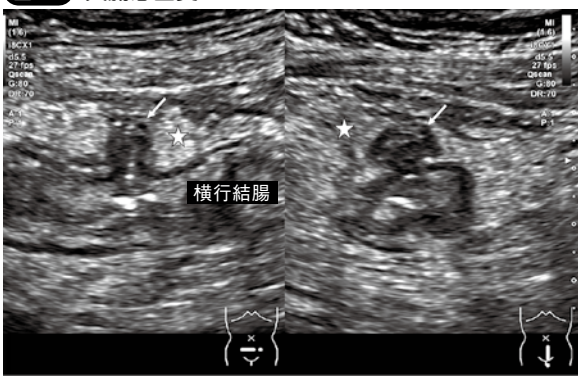

下腹部走査にて下垂した横行結腸から壁外に突出する低エコー腫瘤像（⇦）と腫大し高エコーとなった周囲脂肪組織（☆），周囲腸管の限局的な肥厚を認める

図27 腹膜垂炎

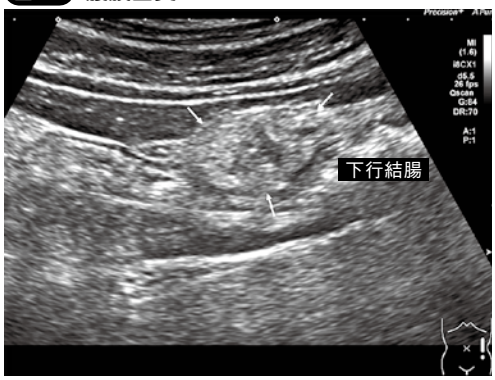

痛みの部位を観察すると下行結腸を圧排する楕円形の腫大した脂肪組織（⇦）を認めた。結腸から壁外に突出する低エコー腫瘤像を認めないため腹膜垂炎と診断した。結腸に付着する腹膜垂が捻転し虚血を生じたものであるため抗菌薬投与の必要はなく，消炎鎮痛剤にて治癒した

③小腸アニサキス症（図28）

新鮮魚介類の生食歴と周期的に出現する強い腹痛から，アニサキス症を疑うことはそれほど難しくはない。新鮮魚介類の生食歴があり，エコーにて胃は正常所見であるが，小腸に限局性の狭窄を伴った肥厚，小腸粘膜の浮腫によるコーンサイン，口側腸管の拡張，腹水貯留などを認めた場合には小腸アニサキス症が考えられる。小腸アニサキス症は入院治療とされることが多いが，腸閉塞や穿孔を併発していない場合には，ステロイドと抗アレルギー薬の併用投与による外来での保存的治療も可能である[4)]。

④移動性盲腸（図29）

通常盲腸や上行結腸は後腹膜に固定されている。しかし，固定されていない場合もあり，それは移動性盲腸と呼ばれている。移動性盲腸のため盲腸が骨盤内に落ち込んでいることが観察された場合には，エコーで容易に診断できる。通常は症状を伴わないが，ねじれや屈曲などにより通過が悪くなると盲腸～上行結腸に便・ガスが貯留し

4） Toyoda H, et al:Case Rep Gastroenterol. 2016;10(1):30–5.

右下腹部痛の原因となりうる。原因不明の右下腹部痛の原因であることが少なくない。診断がつけば体操，腹部マッサージ，便通コントロール，大建中湯（だいけんちゅうとう）やモサプリドの投与が有効である。

図28 小腸アニサキス症

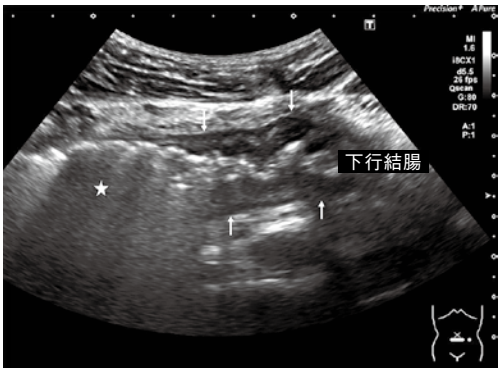

小腸の限局的な肥厚（⇦）を認め，その口側腸管の拡張（☆）を認める。膀胱直腸窩に腹水貯留も認めた。しめさばを前日に摂食していた。腹膜刺激症状や腸閉塞を認めなかったため，プレドニゾロン5mgとオロパタジンを投与し外来にて経過観察を行い治癒した

図29 移動性盲腸

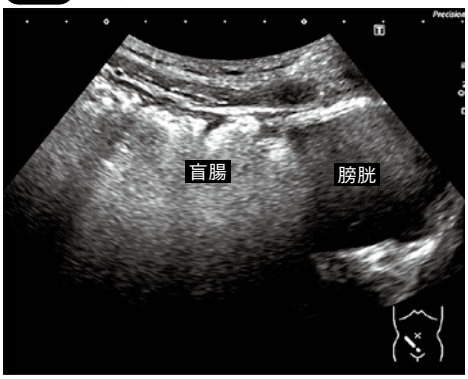

右下腹部走査にて盲腸が骨盤内に落ち込み膀胱と接している。盲腸を口側にたどると肝弯曲部に到達する

⑤便・ガスの貯留による腹痛（大腸癌も含む）

大腸への便・ガス貯留が原因で腹痛や心窩部痛を訴える患者は比較的多いと言える。慢性便秘症のため腹痛をきたしていても，排便の回数に無関心な場合や少量だが便が出ているため便秘と認識していない症例も少なくない。

エコーにて便が多い印象を受けた場合には，大腸各部位の最大横径の総和

（＝上行結腸径＋横行結腸径＋下行結腸径＋S状結腸径＋直腸径）≧106mm

を目安として評価すると，隠れた慢性便秘症の診断に役立つ。

◀keyword
・（＝上行結腸径＋横行結腸径＋下行結腸径＋S状結腸径＋直腸径）≧106mm

脾弯曲部やS状結腸のねじれや屈曲などにより通過が悪くなると，その口側に便・ガスが貯留し腹痛の原因となりうる。便・ガスの貯留部位からこのような状態が推測される場合にも，移動性盲腸と同様に体操，腹部マッサージ，便通コントロール，大建中湯やモサプリドの投与が有効である。

大腸癌によって通過障害がある場合も慢性的な腹痛の原因となる。一見ありふれた腹痛に対しても消化管をきちんと観察することは重要である。

⑥突然の腹痛では血管性病変も念頭に置く

ある瞬間から強い痛みが出現したという症例では，血管性の病変を念頭に置いて腹部大動脈，腹腔動脈，上腸間膜動脈などを観察する必要がある（**図30**）。

図30 上腸間膜動脈解離

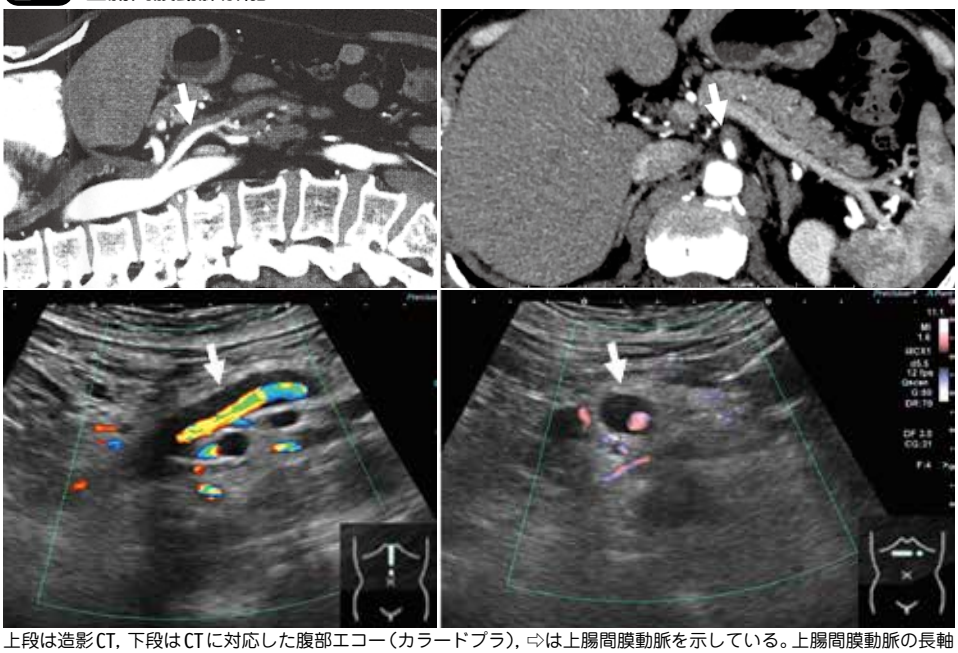

上段は造影CT，下段はCTに対応した腹部エコー（カラードプラ），⇨は上腸間膜動脈を示している。上腸間膜動脈の長軸像では平滑な狭小化，短軸像では三日月状の無血流部位を認める。造影CTとエコーの所見はほぼ同じである

4 腹部エコー上達のコツ

消化管を中心に説明したが「消化管エコーだけが重要」と言いたいわけではない。「消化管もきっちりエコーで評価できる，sonographic generalistになる」ことがプライマリ・ケアではとても重要なのである。ご自分の診療を鑑み，ニーズの高い領域のエコーから順番に勉強し，実際の臨床で活用する。そして，技術的，時間的に難しい領域のエコーは無理をせず他院に紹介することも必要である。

◀keyword
・消化管もきっちりエコーで評価できる，sonographic generalistになる

最後に，エコー診断能力を向上させるためにきわめて重要なコツを伝授する。それは「判断に迷う症例に遭遇したときに，適切な助言を与えてくれるメンター（指導者・助言者）を見つける」ことである。メンターは身近なところから探して頂きたい。地域の基幹病院の超音波検査士と懇意になるのがはじめの一歩と思う。判断に困った画像を，できれば動画で記録し，見てもらう。もし精査が必要であればその病院に紹介し，直接メンターにエコーをして頂き，教えを乞うことが大事である。患者の了解を得た上で，個人情報に注意しながら積極的に教えてもらうことが上達への近道である。

◀keyword
・メンター（指導者・助言者）を見つける

本特集がプライマリ・ケアでのPOCUS普及の一助になれば幸いである。